Supplementary Material

Data S1: List of the Radiologist (years of experience)

28 senior radiologists: RG (35), JPT (35), SB (18), VB (20), PC (15), MC (8) , POD (17), NE (20), GF (15), AG (12), CF (11), JCF (41), GH (14), CM (13), MML (35), NR (11), SV (20), JV (15), PB (9), VD (9), TS (7), PQC (8), IMR (7), LV (7), AC (7), MS (6), MV (6), KM (5).
17 junior radiologist residents: MC (5), CT (5), NL (4), JS (4), LM (4), CL (4), JB (4), MP (4), AS (3), YAA (3), FC (2), QA (2), CK (2), PV (2), JLP (2), AB (2), LC (2).

Data S2: AI prefilled report

qER-NCCT - Analyse automatique de TDM crânien

Nom Patient	
ID Patient	
Date Scan	25 Aug 2023
Date Analyse	25 Aug 2023 23:10:57
version qER-NCCT	1.0.16

Résultat

- **Hémorragie intracérébrale de 13.1 ml**
- **Hémorragie intraparenchymateuse**
- **Hémorragie extradurale**
- **Hémorragie sous-arachnoïdienne**
- **Effet de masse**
- **Décalage de la ligne médiane de 2.5 mm vers la droite**
- **Fracture crânienne**

Coupes Représentatives

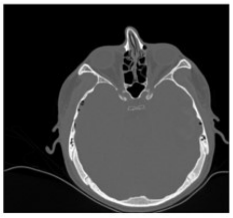

Coupe #70: Hémorragie intracérébrale, Fracture crânienne

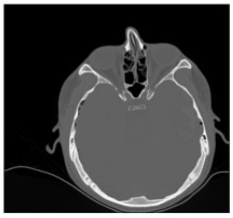

Coupe #71: Hémorragie intracérébrale, Fracture crânienne

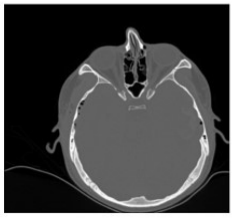

Coupe #72: Hémorragie intracérébrale, Fracture crânienne

Observations

Anomalies critiques	**Présence**
Effet de masse	**Yes**
Décalage de la ligne médiane de 2.5 mm vers la droite	**Yes**
Hémorragie intracérébrale de 13.1 ml	**Yes**
Hémorragie extradurale	**Yes**
Hémorragie intraparenchymateuse	**Yes**
Hémorragie intraventriculaire	No
Hémorragie sous-arachnoïdienne	**Yes**
Hémorragie sous-durale	No
Fracture crânienne	**Yes**

Attention: Ceci est un rapport préliminaire généré automatiquement. Il n'est pas destiné à être utilisé seul. Seul le rapport radiologique fait foi.

qure.ai

Figure S1: AI segmentation of anomalies, including ICH, fracture and midline shift

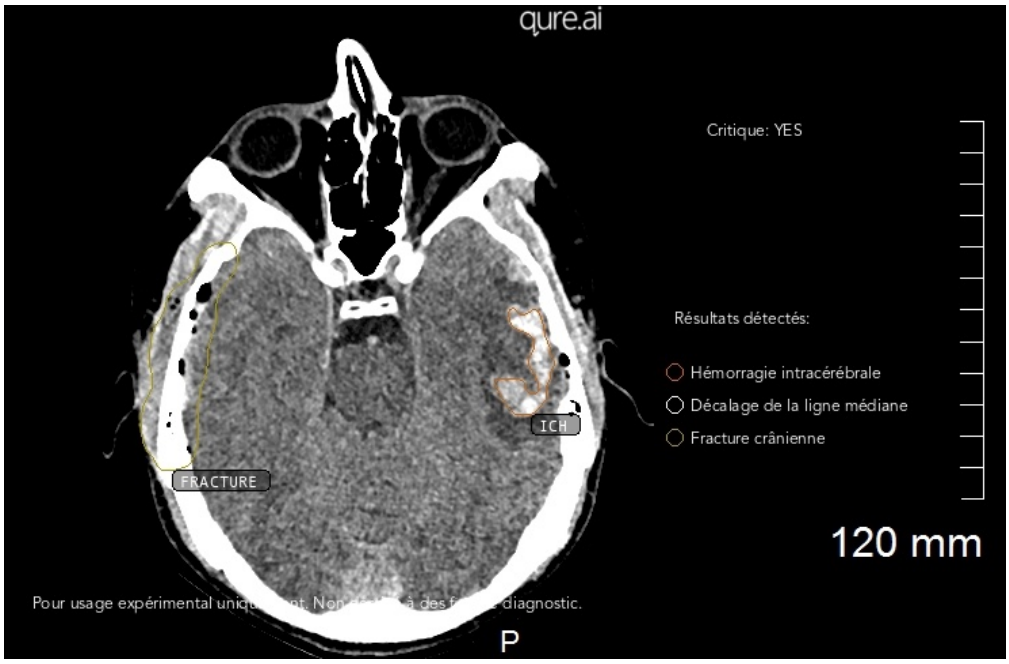

Figure S2: AI false negative NIRIS 2 case, with a minimal intraventricular hemorrhage



Figure S3: Positive ICH missed by the junior resident, correctly identified by AI

