Kardiovaskuläre Medizin 2002;5:201–205

Fallbericht

Retrosternale Schmerzen bei einer 55jährigen Patientin

Frank Enseleit, Philipp Kaufmann, Frank Ruschitzka, David Hürlimann, Georg Noll und Thomas F. Lüscher

Departement Innere Medizin,
Abt. Kardiologie,
UniversitätsSpital Zürich

Summary

Retrosternal chest pain in a 55-year-old patient

Chest pain is a frequent symptom with many different underlying causes in medical practice. Important differential diagnosises are angina pectoris, acute myocardial infarction, pulmonary embolism and aortic dissection. Left bundle-branch block (LBBB), however can be a rare cause of angina pectoris. It normally occurs because of an underlying heart disease. However, an isolated LBBB can also lead to symptomatic angina pectoris. We here for the first time describe a patient with false-positive cardiac ^{13}N-ammonium positron emission tomography test because of a LBBB. Underlying coronary artery disease could be ruled out by angiography. The clinical significance of a LBBB is discussed.

Key words: angina pectoris; scintigraphy; left bundle-branch block

Zusammenfassung

Brustschmerz ist ein häufiges Leitsymptom in Klinik und Praxis, dem vielfältige Ursachen zugrunde liegen können. Wichtige Differentialdiagnosen sind Angina pectoris, akuter Myokardinfarkt, Lungenembolie und Aortendissektion. Darüber hinaus gibt es seltene Ursachen, die zur klinischen Diagnose einer Angina pectoris führen, wie ein Linksschenkelblock (LSB). Obwohl dieser in der Mehrzahl der Fälle bei Patienten mit einer organischen, meist einer koronaren Herzerkrankung auftritt, kann auch ein isolierter LSB zur Symptomatik einer Angina pectoris führen. Wir berichten hier einen ersten Fall eines falschpositiven kardialen ^{13}N-Ammoniak-Positronen-Emissions-Tomographie-Befundes in der Ischämiediagnostik bei LSB. Angiographisch konnte eine koronare Herzkrankheit ausgeschlossen werden. Die klinische Bedeutung eines LSB wird diskutiert.

Key words: Angina pectoris; Szintigraphie; Rechtsschenkelblock

Einleitung

In Klinik und Praxis ist der Brustschmerz ein häufiges Leitsymptom mit vielen Differentialdiagnosen. Eine der wichtigsten Differentialdiagnosen ist die koronare Herzerkrankung. Die zur Diagnosestellung durchzuführenden Untersuchungen umfassen u. a. neben der körperlichen Untersuchung ein EKG in Ruhe und unter Belastung. Die Beurteilung einer belastungsinduzierten Ischämie im Rahmen einer Ergometrie ist bei intermittierendem Linksschenkelblock deutlich erschwert und schränkt die Aussagekraft des Belastungs-EKG ein, da die ST-Streckenveränderung nicht mehr als diagnostisches Kriterium verwendet werden kann [1]. Darüber hinaus kann die Normalisierung des QRS-Komplexes während der Erholungsphase der Ergometrie mit dem Auftreten von pseudo-ischämischen ST-T-Wellen-Veränderungen einhergehen [2–4], die die Interpretation des EKG zusätzlich erschweren. Aus diesen Gründen ist es notwendig, zur Abklärung einer myokardialen Ischämie andere, von der Elektrokardiographie unabhängige, nicht invasive diagnostische Verfahren einzusetzen. Die Positronen-Emissions-Tomographie (PET) mit ^{13}N-Ammoniak ist ein etabliertes nicht invasives Verfahren in der myokardialen Ischämiediagnostik. Bei diesem Verfahren wird nach Aufnahme der myokardialen Perfusion in Ruhe eine pharmakologische Belastung, z.B. mit Adenosin, durchgeführt, wodurch Perfusionsdefekte demaskiert werden können. Der-

Korrespondenz:
Prof. Dr. med. T. F. Lüscher
Abteilungsleiter Kardiologie
UniversitätsSpital
Rämistrasse 100
CH-8091 Zürich
E-Mail: cardiotfl@gmx.ch

Kardiovaskuläre Medizin 2002;5: Nr 4

zeit liegen jedoch keine Daten über die diagnostische Zuverlässigkeit dieses Verfahrens bei Patienten mit belastungsinduziertem Linksschenkelblock und Verdacht auf koronare Herzerkrankung vor. Wir berichten hier über den ersten Fall eines falsch-positiven Befundes mit ^{13}N-Ammoniak-Positronen-Emissions-Tomographie bei belastungsinduziertem LSB.

Anamnese und Befund

55jährige selbstständige PR-Beraterin. Lymphadenektomie bei Tuberkulose vor Jahren. Subtotale Thyreoidektomie 1968. Einmalige Nierenkolik 1970. Herniotomie nach Diskusprolaps L4/5 1971 und 1981. Operation einer Rotatorenmanschettenruptur rechts 1998.

Seit Frühjahr 1999 anlässlich der Aufnahme eines Konditionstrainings rezidivierend starke Palpitationen mit konsekutivem retrosternalem Druck- und Würgegefühl ohne Ausstrahlung; verstärkt bei Belastung, bei Kälte und nach dem Essen; rasche Besserung auf Nitroglycerin. Keine Dyspnoe, kein Schwindel, keine Synkopen, keine Ödeme. Keine Refluxsymptomatik. Bis 1995 trieb die Patientin regelmässig ohne Beschwerden Sport (Tennis). Es besteht eine positive Familienanamnese für Risikofaktoren kardiovaskulärer Erkrankungen: Der Vater hatte einen Myokardinfarkt, die Mutter eine arterielle Hypertonie. Aufgrund der vorliegenden Anamnese Verdacht auf stabile Angina pectoris. Beginn der Behandlung mit Atenolol 75 mg/Tag und Acetylsalicylsäure 100 mg/Tag, Nitroglycerin bei Bedarf. Darüber hinaus Behandlung mit Östradiol 2 mg/Tag und Norethisteronacetat 1 mg/Tag.

Status

55jährige Patientin. Grösse 165 cm. Gewicht 59 kg. BMI 21,67 kg/m^2. AF 15/min. HF 78/min, regelmässig, ohne Pulsdefizit. Blutdruck im Liegen am Oberarm rechts 134/78 mm Hg, links 132/70 mm Hg. Keine Zyanose. Narbe am Schultergelenk rechts reizlos. Thorax symmetrisch. Zähne saniert. Halsvenen nicht gestaut. HJR negativ. Keine Beinödeme. Keine Varicosis. Herzspitzenstoss nicht palpabel. Kein präkordialer Impuls. Kein Schwirren. Unauffälliger Auskultationsbefund. Pulse beidseits symmetrisch tastbar, ohne Geräusche. Unauffälliger Lungenbefund. Keine pathologischen Lymphknoten palpabel. Neurologie unauffällig.

Untersuchungsbefunde

EKG: Normofrequenter Sinusrhythmus. Frequenz: 61/min. PQ: 113 msec. QRS: 86 msec. QT: 384 msec. QTc: 287 msec. Steil-Lage-Typ. Beschleunigte AV-Überleitung. Keine Repolarisationsstörungen.

Fahrrad-Ergometrie: Soll: 116 Watt. Geleistet 105 Watt, 91% des Soll. HF in Ruhe: 61/min. HF bei max. Belastung: 135/min. Blutdruck in Ruhe: 138/90 mm Hg. Blutdruck bei max. Belastung: 180/88 mm Hg. Normales Blutdruck- und Pulsverhalten. Doppelprodukt in Ruhe: 8418. Doppelprodukt bei max. Belastung: 24 300. Faktor: 2,89. ST-Strecke nicht beurteilbar wegen intermittierendem LSB bei 105 Watt. Abbruch wegen Erschöpfung. Keine Angina pectoris, keine Dyspnoe. Test formal nicht beurteilbar.

Holter-EKG: Herzfrequenz: Minimum: 52/min. Maximum: 108/min. Intermittierendes, belastungsunabhängiges Schenkelblockbild (Abb. 1), bei höchster Frequenz kein Schenkelblock. Wenig gemischte Extrasystolen mit 4 SVT bis zu 20 Schlägen.

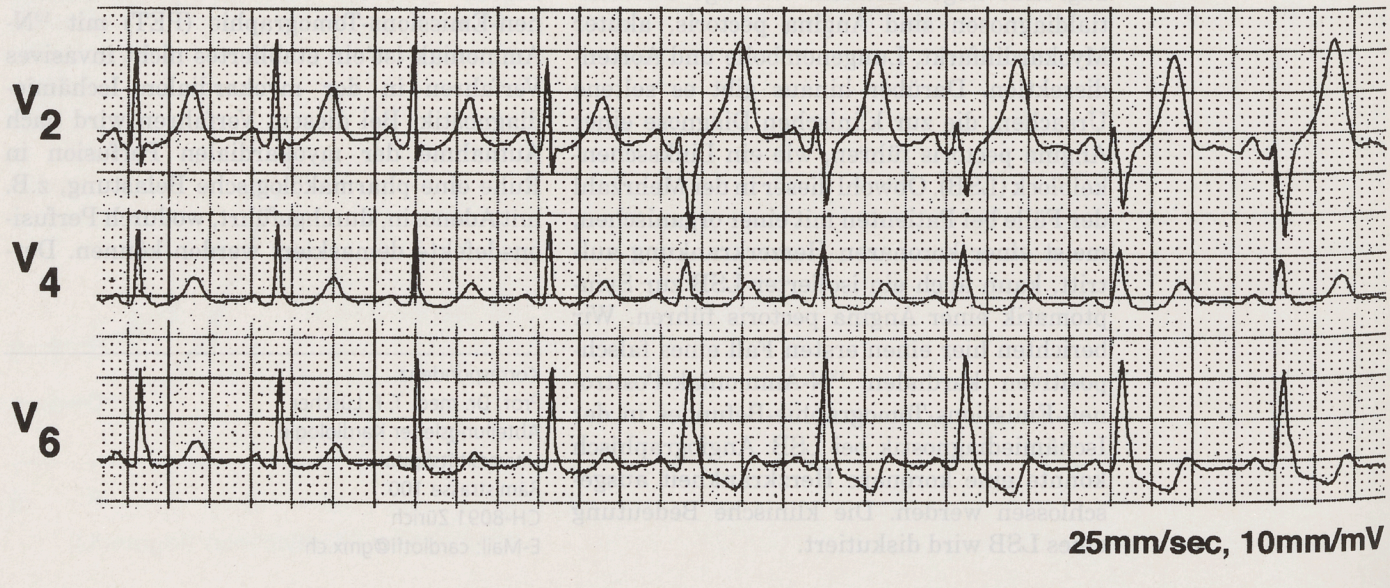

Abbildung 1
Ausschnitt aus dem Holter-EKG (Ableitungen V_{4-6}): Übergang in ein intermittierendes belastungsunabhängiges Schenkelblockbild (Herzfrequenz: 85/min).

Abbildung 2

a. Auschnitt aus der Perfusionsstudie mittels Positronen-Emissions-Tomographie in Ruhe: Als Radionuklid wurden 860 MBq ^{13}N-Ammoniak verwendet. Anteroapikal und im ersten Drittel der lateralen Vorderwand zeigt sich eine leichte Inhomogenität der Radionuklidaufnahme (Pfeile).

b. Auschnitt aus der Perfusionsstudie mittels Positronen-Emissions-Tomographie unter Belastung: Als Radionuklid wurden 755 MBq ^{13}N-Ammoniak verwendet, die Belastung erfolgte durch intravenöse Gabe von 57,8 mg Adenosin. Inferolateral und posterolateral besteht unter Belastung eine myokardiale Minderperfusion (Pfeile).

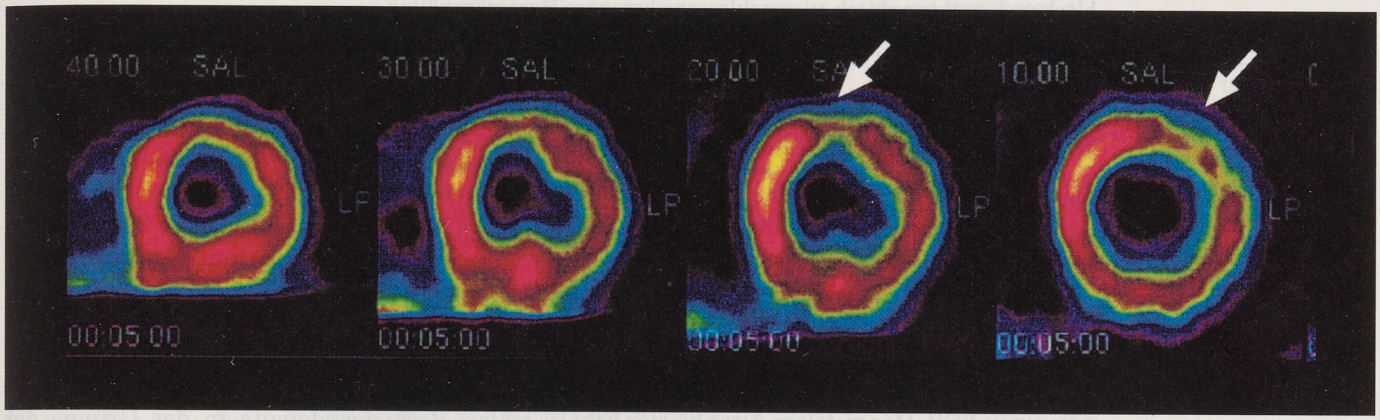

a

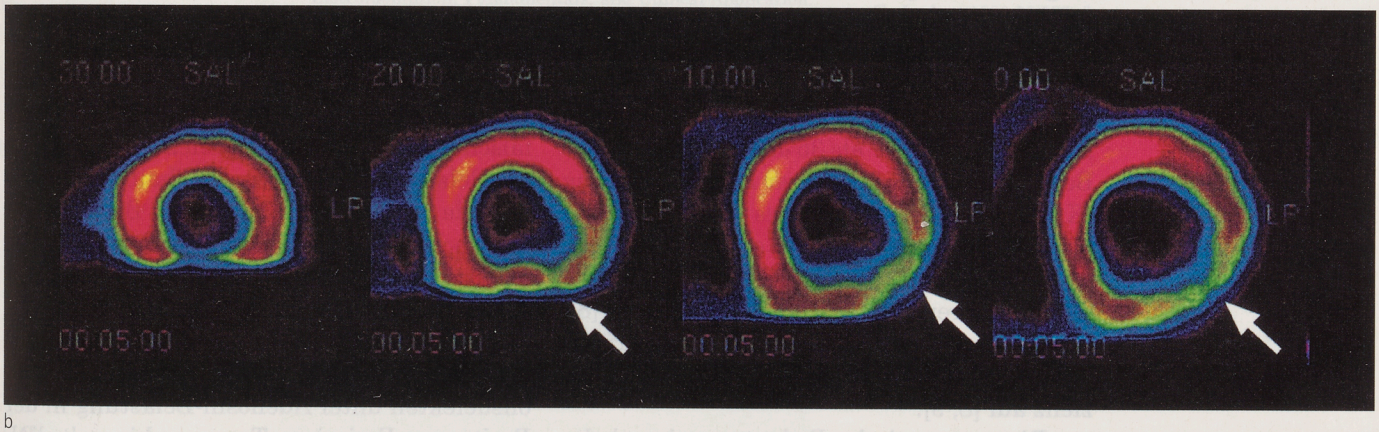

b

Abbildung 3

a. Auschnitt aus der Koronarangiographie. Darstellung des stenosefreien linken Hauptstamms, RIVA und RCX sind ebenfalls stenosefrei.

b. Auschnitt aus der Koronarangiographie. Darstellung der stenosefreien rechten Kranzarterie.

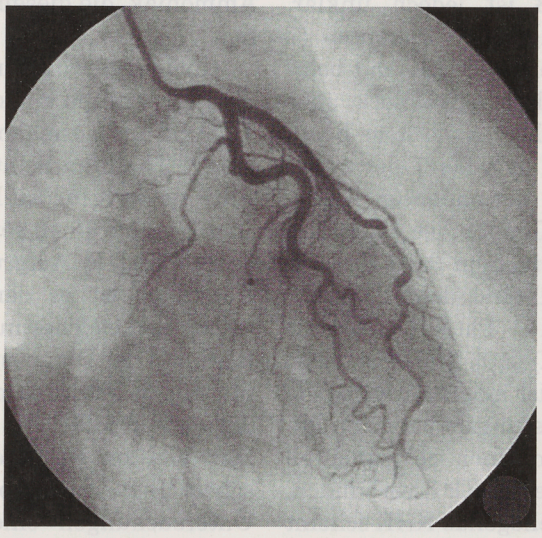

a

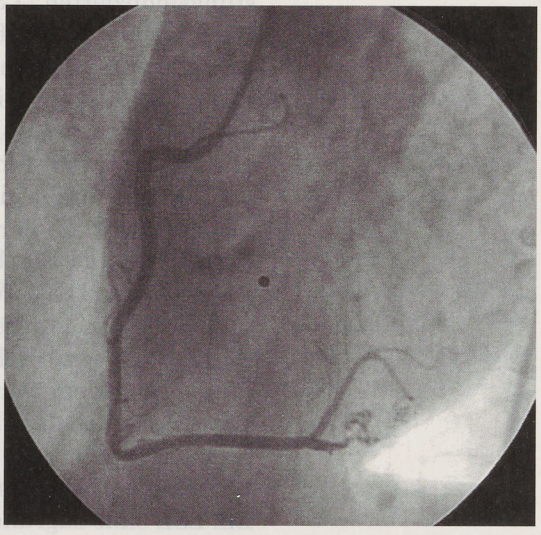

b

Labor: Unauffällig, insbesondere keine Dyslipoproteinämie.

Positronen-Emissions-Tomographie: In Ruhe zeigt sich anteroapikal und im ersten Drittel der lateralen Vorderwand eine leichte Inhomogenität in Ruhe (Abb. 2a). Unter Belastung besteht in dieser Region eine homogene Radionuklid-Aufnahme. Inferolateral und posterolateral besteht unter Belastung eine myokardiale Minderperfusion (Abb. 2b).

Kardiovaskuläre Medizin 2002;5: Nr 4

Aufgrund der Symptomatik und dieser Untersuchungen wurde die Indikation zur Koronarangiographie gestellt.

Koronarangiographie: Hämodynamik: EF 75%. Ventrikulographie: Normale Kinetik. Linke Koronararterie: RIVA normal. RCX normal (Abb. 3a). Rechte Koronararterie: Normal (Abb. 3b). Diagnose: Ausschluss einer koronaren Herzerkrankung, normale linksventrikuläre Ejektionsfraktion.

Diagnose: Atypische Thoraxschmerzen bei intermittierendem, belastunginduziertem Linksschenkelblock und angiographisch ausgeschlossene koronare Herzerkrankung.

Diskussion

Eine seltene Ursache für eine Angina pectoris ist der isolierte intermittierende belastungsinduzierte Linksschenkelblock (LSB) [5].

Die Inzidenz eines LSB hängt stark vom untersuchten Kollektiv ab. In der Framingham-Studie entwickelten in einem Zeitraum von 18 Jahren von 5209 Patienten 55 (ca. 1%) neu einen LSB. Das mittlere Alter bei der Erstdiagnose betrug 62 Jahre [6]. In der Untersuchung von Lamb et al. betrug die Inzidenz des kompletten LSB abhängig vom Alter der Patienten 0,5 pro 10 000 Patienten, die jünger als 35 Jahre alt waren und 3,0 pro 10 000 Patienten, die älter als 35 Jahre alt waren [7]. Bei Patienten mit koronarer Herzerkrankung (KHK) ist die Inzidenz des Linksschenkelblocks erhöht und mit einer schlechteren Prognose verbunden, verglichen mit Patienten mit koronarer Herzkrankheit ohne LSB [8]. Patienten mit KHK und LSB weisen darüber hinaus gehäuft Hypertonie oder Herzinsuffizienz auf [8, 9].

Die prognostische Bedeutung eines belastungsinduzierten LSB ist jedoch unklar. Heinsimer et al. verfolgten 15 Patienten (7 normale und 8 Patienten mit KHK) mit belastungsinduziertem Linksschenkelblock über durchschnittlich 6,6 Jahre. Nach dem Beobachtungszeitraum fand sich bei 7 der 8 Patienten mit KHK ein permanenter Linksschenkelblock. In der Gruppe der Patienten ohne KHK fand sich bei einem Patienten ein permanenter LSB. Während dem Beobachtungszeitraum starben 4 Patienten (3 mit KHK, einer ohne KHK) [10]. Obschon diese Studie sehr klein war, ist möglicherweise die Entwicklung eines belastungsinduzierten, intermittierenden LSB in einen permanenten LSB mit dem Bestehen einer KHK verbunden. Ein LSB ohne zugrundeliegende KHK scheint aufgrund dieser eher schwachen Daten mit einer guten Prognose verbunden zu sein.

Nicht nur die Diagnose einer KHK bei Patienten mittels Ergometrie wirft Probleme auf. Auch bildgebenden nuklearmedizinische Verfahren wie die ^{201}Thallium-Myokardszintigraphie zur Ischämiediagnostik können falsch-positive Ergebnisse zeigen [11, 12]. Canna et al. untersuchten in ihrer Studie den diagnostischen Wert der myokardialen Perfusionsszintigraphie mit ^{201}Thallium in 33 Patienten mit belastungsinduziertem Linksschenkelblock. Von 21 Patienten mit positivem Untersuchungsergebnis in der ^{201}Thallium-Szintigraphie hatte kein Patient eine KHK [13]. Infolge der hohen Prävelenz (64%) eines reversiblen Perfusionsdefizits in der Gruppe der Patienten mit belastungsinduziertem LSB scheint aufgrund der v. g. Studie die ^{201}Thallium-Myokardszintigraphie nur von begrenztem diagnostischem Wert zu sein.

In der Studie von Vaduganathan traten falsch-positive Perfusionsdefekte bei Adenosin-Belastung in der ^{201}Thallium-Szintigraphie gehäuft septal auf [14]. Bei der hier besprochenen Patientin war der Perfusionsdefekt unter Adenosin-Belastung inferolateral und posterolateral zu sehen. Derzeit gibt es jedoch in der Literatur keine Berichte über die Lokalisation von falsch-positiven Perfusionsdefekten unter Adenosin-Belastung in der Positronen-Emissions-Tomographie mit ^{13}N-Ammoniak, die diesen Befund erklären könnten.

In der Literatur findet sich ein Fallbericht über 2 Patienten mit komplettem Linksschenkelblock und normalen Koronarien, bei denen eine ^{201}Thallium-Szintigraphie und eine ^{18}F-Flurodesoxyglucose-Positronen-Emissions-Tomographie einen septalen Perfusionsdefekt aufzeigten [15]. Aufgrund der sehr schwachen Datenlage ist es derzeit nicht möglich zu beurteilen, welches nuklearmedizinische Verfahren in der Diagnostik der KHK bei Patienten mit belastungsinduziertem LSB verwendet werden sollte. Bei dieser seltenen Befundkonstellation ist daher bei suspektem klinischem Befund und positiven nichtinvasiven Untersuchungen eine Koronarangiographie zur definitiven Diagnose unverzichtbar.

Literatur

1 Gibbons RJ, Balady GJ, Beasley JW, et al. ACC/AHA guidelines for exercise testing. A report of the American College of Cardiology/American Heart Association Task Force on Practice Guidelines (Committee on Exercise Testing). J Am Coll Cardiol 1997;30:260–311.

2 Denes P, Pick A, Miller RH, Pietras RJ, Rosen KM. A characteristic precordial repolarization abnormality with intermittent left bundle-branch block. Ann Intern Med 1978; 89:55–7.

3 Cicogna R, Visioli O. Electric memory of the heart. Residual changes in the T-wave after regression of abnormalities of ventricular activation: an attempt at unitary interpretation. Cardiologia 1982;27:413–22.

4 Rosenbaum MB, Blanco HH, Elizari MV, Lazzari JO, Davidenko JM. Electrotonic modulation of the T-wave and cardiac memory. Am J Cardiol 1982;50:213–22.

5 Virtanen KS, Heikkila J, Kala R, Siltanen P. Chest pain and rate-dependent left bundle-branch block in patients with normal coronary arteriograms. Chest 1982;81:326–31.

6 Schneider JF, Thomas HE, Jr, Kreger BE, McNamara PM, Kannel WB. Newly acquired left bundle-branch block: the Framingham Study. Ann Intern Med 1979;90:303–10.

7 Lamb LE. Electrocardiography and Vectorcardiography – Instrumentation, Fundamentals, and Clinical Application. Philadelphia: W. B. Saunders; 1965.

8 Go AS, Barron HV, Rundle AC, Ornato JP, Avins AL. Bundle-branch block and in-hospital mortality in acute myocardial infarction. National Registry of Myocardial Infarction, 2 Investigators. Ann Intern Med 1998;129:690–7.

9 Johnson RP, Messer AL, Shreenivas, White PD. Prognosis in bundle-branch block II. Factors influencing the survival period in left bundle branch block. Am Heart J 1951;41: 225–238.

10 Heinsimer JA, Irwin JM, Basnight LL. Influence of underlying coronary artery disease on the natural history and prognosis of exercise-induced left bundle-branch block. Am J Cardiol 1987;60:1065–7.

11 Campeau RJ, Garcia OM, Colon R, Agusala M, Correa OA. False-positive Tc-99m sestamibi SPECT in a patient with left bundle-branch block. Clin Nucl Med 1993;18:40–2.

12 Munt B, Huckell VF, Boone J. Exercise-induced left bundle-branch block: a case report of false positive MIBI imaging and review of the literature. Can J Cardiol 1997;13:517–21.

13 La Canna G, Giubbini R, Metra M, et al. Assessment of myocardial perfusion with thallium-201 scintigraphy in exercise-induced left bundle-branch block: diagnostic value and clinical significance. Eur Heart J 1992;13:942–6.

14 Vaduganathan P, He ZX, Raghavan C, Mahmarian JJ, Verani MS. Detection of left anterior descending coronary artery stenosis in patients with left bundle-branch block: exercise, adenosine or dobutamine imaging? J Am Coll Cardiol 1996;28:543–50.

15 Yamada T, Nohara R, Ono S, et al.Evaluation of complete left bundle-branch block with normal coronary artery using positron emission CT (PET) and Tl-201 scintigraphy. Kokyu To Junkan 1990;38:585–8.