Dreidimensionale Echokardiographie zur Beurteilung der Mitralklappe

Patric Biaggi[a], Christian Felix[b], Matthias Greutmann[a], David Hürlimann[a], Dominique Bettex[b], Felix C. Tanner[a]

[a] Herzkreislaufzentrum, Klinik für Kardiologie, Universitätsspital, Zürich

[b] Institut für Anästhesiologie, Universitätsspital, Zürich

Summary

Three-dimensional echocardiography in mitral valve assessment

Using two-dimensional echocardiography, the complex anatomy of the mitral valve needs mental reconstruction into its three-dimensional shape. The power of both transthoracic and transesophageal three-dimensional echocardiography (3DE) lies in its possibility of showing the complex mitral valve anatomy in one single image, as opposed to the mental reconstruction based on multiple two-dimensional images and schematic assumptions. Several 3DE modalities are used in daily life, including real time ("live") modes as wells as post-processed images. 3DE is of special interest in the evaluation of mitral stenosis, complex mitral valve prolapse and mitral valve prostheses. It has an established role in the perioperative mitral valve assessment during mitral valve surgery as well as during percutaneous mitral valve procedures. Limitations of 3DE are relatively low frame rates, an important learning curve as well as time-consuming processing.

Key words: three-dimensional echocardiography; mitral valve; perioperative transoesophageal echocardiography

Einleitung

Krankheiten der Mitralklappe sind weit verbreitet: die Prävalenz des Mitralklappenprolaps' beispielsweise liegt bei 2,4% der Bevölkerung [1], und mit der älter werdenden Gesellschaft nehmen degenerative und sekundäre Mitralklappenpathologien weiter zu. Fortschritte in der Herzchirurgie sowie der interventionellen Kardiologie ermöglichen es bei immer mehr Patienten, eine insuffiziente Mitralklappe zu reparieren anstatt sie zu ersetzen. Dabei stellt die Echokardiographie die Weichen sowohl für den Zeitpunkt wie auch für die Art und Weise der Intervention [2]. Neben der Beurteilung des Schweregrades der Funktionsstörung steht immer mehr die Einschätzung der Klappenanatomie im Vordergrund, da diese die Art und die Erfolgschancen einer Intervention wesentlich beeinflusst [3].

Es besteht kein Interessenkonflikt.

Die Mitralklappe ist eine komplexe dreidimensionale Struktur. Die fünf anatomischen Bestandteile, welche den Mitralklappenapparat bilden, sind: der sattelartige Mitralanulus, das anteriore und posteriore Mitralsegel, die bis zu 120 primären, sekundären und tertiären Sehnenfäden, die Papillarmuskeln sowie der linke Ventrikel [4]. Die konventionelle zweidimensionale Echokardiographie (2DE) liefert dem Betrachter eine Vielzahl von Schnittbildern, welche vor dem «geistigen Auge» in ein Bild der dreidimensionalen Mitralklappe umgewandelt werden müssen. Keine einfache Sache: verglichen mit dem Operationsbefund ist die akkurate Erkennung der involvierten Mitralklappensegmente beim Mitralklappenprolaps in der dreidimensionalen Echokardiographie (3DE) deutlich besser als in der 2DE [5–7].

Dieser Übersichtsartikel geht auf die klinische Anwendung der 3DE in der Beurteilung der Mitralklappe sowie auf die technischen Möglichkeiten und Limitationen ein. Auf die 3DE des linken Ventrikels ebenso wie auf eine detaillierte Besprechung der aktuellen Forschungsergebnisse wird bewusst verzichtet.

Dreidimensionale Echokardiographie: die wichtigsten Eigenschaften

Die 3DE findet Anwendung sowohl in der transthorakalen (3D-TTE) wie auch der transösophagealen Echokardiographie (3D-TEE). Die meisten Hersteller von kardialen Ultraschallgeräten bieten verschiedene 3D-Schallköpfe und Software-Module an. Im Rahmen dieser praxisbezogenen Übersicht können diese nicht alle einzeln besprochen werden. Der Klarheit halber werden die technischen Bezeichnungen von nur einem Hersteller übernommen (Philips Medical Systems, Bothell, WA, USA), sie gelten aber sinngemäss auch für andere Hersteller.

Korrespondenz:
Dr. med. Patric Biaggi
Oberarzt Kardiologie
Herzkreislaufzentrum
Universitätsspital Zürich
Rämistrasse 100
CH-8091 Zürich
patric.biaggi@usz.ch

Hauptelement des dreidimensionalen Schallkopfes ist eine matrix-artige Aufstellung von mehreren tausend piezoelektrischen Kristallen anstelle einer einfachen Kristall-Reihe. Diese Kristallanordnung lässt prinzipiell drei Hauptanwendungen zu (Tab. 1, Abb. 1):

1.) «xPlane»: die Möglichkeit, gleichzeitig mehrere verschiedene Ebenen zu untersuchen, die in einem vom Untersucher wählbaren Winkel zu einander stehen (Abb. 1A). Zuschalten des Farb-Dopplers möglich (Abb. 1B).
2.) «3D zoom»: Echtzeit(«live»)-Untersuchung eines pyramidenartigen (dreidimensionalen) Sektors von bis zu 90° × 90° (Abb. 1C). Farb-Doppler nur in der neusten Generation der Geräte möglich.
3.) «full volume»: Aufnahme eines pyramidenförmigen (dreidimensionalen) Sektors, zusammengesetzt aus 4–7 Untersektoren (keine Echtzeit, Abb. 1D). In der neusten Generation der Geräte Aufnahme in einem Herzschlag. Farb-Doppler möglich (Abb. 1E).

Tabelle 1
Übersicht über die wichtigsten 3DE-Modalitäten [11–12].

	xPlane	3D zoom	full volume
TTE und TEE	Ja	Ja	Ja
live	Ja	Ja	Nein (4–7 Herzzyklen)
Max. Sektorgrösse	Ca. 75° × 75° Tiefe analog 2D	90° × 90°, Tiefe variabel wählbar	102° × 105° ohne FD, 60° × 60° mit FD, Tiefe analog 2D
Frame rate	25–45 Hz	5–15 Hz	20–40 Hz
Farb-Doppler (FD)	Ja	Nein	Ja (7–14 Herzzyklen)

Datensätze von (2.) und (3.) können unmittelbar bei der Aufnahme oder später nachbearbeitet werden. Dabei besteht die Möglichkeit, störende Strukturen wegzuradieren oder individuelle Schnittführungen (z.B. durch ein prolabierendes Segment) zu legen. Datensätze mit hoher zeitlicher Auflösung eignen sich zudem für die Nachbearbeitung mit speziellen Programmen zur Quantifizierung des Anulus oder der verschiedenen Segmente (z.B. Höhe des Prolaps) sowie der dreidimensionalen Darstellung der Vena contracta (Abb. 1F) [8–10].

Der Untersucher muss bei der Wahl des 3D-Modus automatisch auch eine Entscheidung über zeitliche und

Abbildung 1
Übersicht über die Möglichkeiten in der 3D-Echokardiographie.
A, B «xPlane» Ansicht des linken Ventrikels im 4-Kammer- (A, B, links) sowie im 2-Kammerblick (A, B, rechts). Die Schnittebene des Bildes rechts kann durch den Untersucher frei gesucht werden (gestrichelte Linie in [A] links). (B) ist dieselbe Aufnahme wie (A) unter Einsatz des Farb-Dopplers.
C «3D-zoom»-TEE-Aufnahme (hier in der Endsystole, roter Pfeil) eines komplexen Mitralklappenprolaps mit Sehnenfadenabriss (blauer Pfeil).
D, E «Full-volume»-Aufnahmen der Klappenebene (D) und des Regurgitationsjets bei funktioneller Mitralinsuffizienz (E). Rote Pfeile weisen auf die EKG-Linien der verschiedenen aneinandergereihten Subsektoren.
F 3D-Rekonstruktion eines komplexen Mitralklappenprolaps (MVQ, Advanced Quantification Software 7.1, Philips Ultrasounds, WA, USA).
AK = Ao = Aortenklappe; MK = Mitralklappe; LVO = linkes Vorhofsohr; P1, P2 bzw. P3 = Segment P1, P2 bzw. P3 des posterioren Mitralsegels; A = anterior; P = posterior; AL = anterolateral; PM = posteromedial.

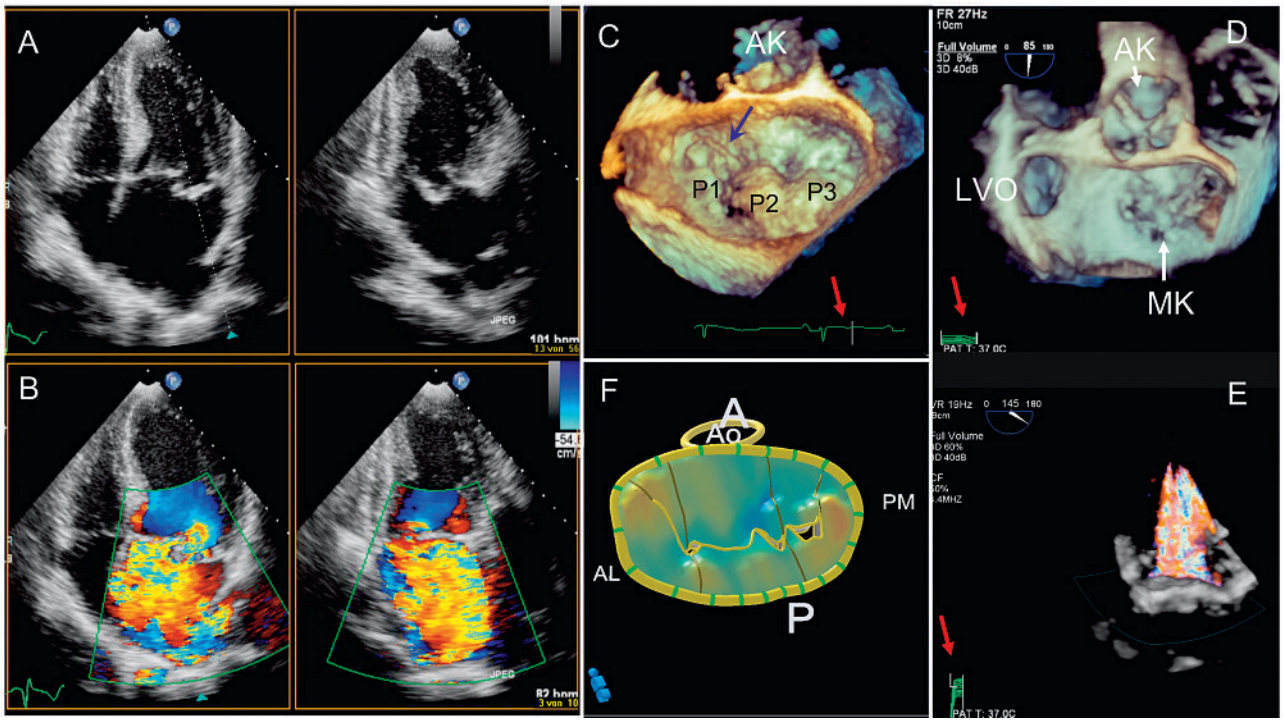

räumliche Auflösung treffen. Aufgrund der technischen Limitationen gilt (analog zur 2DE): je breiter ein gewählter Bildsektor (3D-Datenpyramide), desto kleiner die zeitliche und räumliche Auflösung (tiefere Bildrate, geringere Ultraschall-Liniendichte). Im «Live»-Modus können bei einem normal grossen Mitralanulus und geringem Prolaps Bildraten bis 15 Hz erreicht werden, bei deutlich dilatiertem Anulus oder schwerem Prolaps liegt die Bildrate aufgrund des grossen Sektors hingegen meist bei (ungenügenden) 6–8 Hz. Im «Full-volume»-Modus ist die Bildrate immer deutlich höher (25–40 Hz), weil die Datenpyramide in 4–7 Subsektoren aufgeteilt wird und dementsprechend die Bildrate pro Subsektor steigt. Durch zusätzliche Wahl der Subsektor-Grösse kann zudem Einfluss auf die Dichte der Ultraschall-Strahlen pro Subsegment und damit auf die räumliche Auflösung genommen werden. Mit der Unterteilung in Subsegmente nimmt der Untersucher aber mehr Artefakte in Kauf (siehe Kapitel Limitationen). Für detailliertere Angaben zur 3D-Bilderstellung sowie der Anwendungen ausserhalb der Mitralklappe sei auf die weiterführende Literatur verwiesen [11–12].

Der Begriff «real time 3D» wird in der Literatur unterschiedlich gehandhabt. Um Missverständnissen vorzugreifen seien die drei wichtigsten Bedeutungen kurz erläutert: (1.) «Real time 3D» in Abgrenzung zur ursprünglichen 3DE. Bei dieser mussten die Rohdaten zuerst auf einen separatern Computer transferiert und mit Hilfe von zusätzlicher Software rekonstruiert werden. Die 3D-Bilder standen somit erst *nach* der Untersuchung zur Verfügung («off-line»). In diesem Sinne sind alle drei oben erwähnten Modi «Real-time»(Echtzeit)-3D, da sie unmittelbar mit der Bildaquisition (also noch *während* der Untersuchung) direkt auf dem Ultraschallgerät zur Verfügung stehen. (2.) «Real time 3D» im Sinne von Echtzeit («live»). Die Modi «xPlane» sowie «3D zoom» geschehen in Echtzeit, d.h. die Bewegungen der Mitralklappe auf dem Bildschirm geschehen zeitgleich mit den Bewegungen der Mitralklappe im Patienten. Sie eignen sich damit besonders für Interventionen an der Mitralklappe. Im «3D-zoom»-Modus kann die Bildrate bei grossem Sektor allerdings ungenügend tief werden und so die tatsächlichen Bewegungen der Mitralklappe ungenügend wiedergeben (staccato-artige Bilder). (3.) «Real time 3D» im Sinne einer plastischen und realitätsnahen dreidimensionalen Abbildung der Mitralklappe während eines ganzen Herzzyklus. Der Modus «full volume» widerspiegelt diese Bedeutung aufgrund der räumlichen und zeitlichen Auflösung am besten, ist aber naturgemäss nicht «live» (da zusammengesetzt aus mehreren Schlägen). Der Modus «xPlane» gehört bei dieser Definition nicht dazu, weil er nicht dreidimensionale, sondern zwei zweidimensionale Bilder erstellt.

3DE zur Beurteilung der Nativklappe

Die Stärke der 3DE (und insbesondere der 3D-TEE) liegt darin, dass die komplexe Anatomie der Mitralklappe in einem plastischen Gesamtbild demonstriert wird, und nicht durch mentale Arbeit, basierend auf multiplen zweidimensionalen Bildern und schematischen Vorstellungen, rekonstruiert werden muss. Die weitverbreitet angewandte Nomenklatur von Carpentier [13] (Abb. 2A) hat zu einer einheitlicheren Betrachtungsweise geführt. Ältere und neuere Untersuchungen zeigen aber, dass die Subkommissuren zwischen den Segmenten in bis zu 32% der Mitralklappen von diesem Schema abweichen [14–15]. Insbesondere die 3D-TEE zeigt diese anatomischen Varianten und Feinheiten auf (Abb. 2B–D) und ermöglicht dadurch eine präzise, auf die jeweilige Anatomie abgestützte Diagnose und eine detaillierte Planung von Interventionen. Dies bildet die Basis für eine fallbezogene

Abbildung 2
Anatomische Varianten der Mitralklappe (von anterior gesehen).

A Schematische Ansicht der Mitralklappe. (Aus: Biaggi P, Gruner C, Jedrzkiewicz S, Karski J, Meineri M, Vegas A, et al. Assessment of mitral valve prolapse by three-dimensional transesophageal echocardiography: angled views are key. JACC Cardiovasc Imaging. 2011, in press. Mit freundlicher Genehmigung von JACC cardiovascular imaging, New York, USA, © 2011.)

B Mitralklappe mit zwei ausgeprägten Subkommissuren («clefts») zwischen P1/P2 und P2/P3 (rote Pfeile).

C Variante mit einem grossen Segment der anterolateralen Kommissur (Cal) sowie einer ausgeprägten Subkommissur (pinker Pfeil) zwischen Cal und P1.

D Variante mit nur 2 posterioren Segmenten.

AV und AK = Aortenklappe; P1, P2 bzw. P3 = Segment P1, P2 bzw. P3 des posterioren Mitralsegels; Cal = Segment der anterolateralen Kommissur.

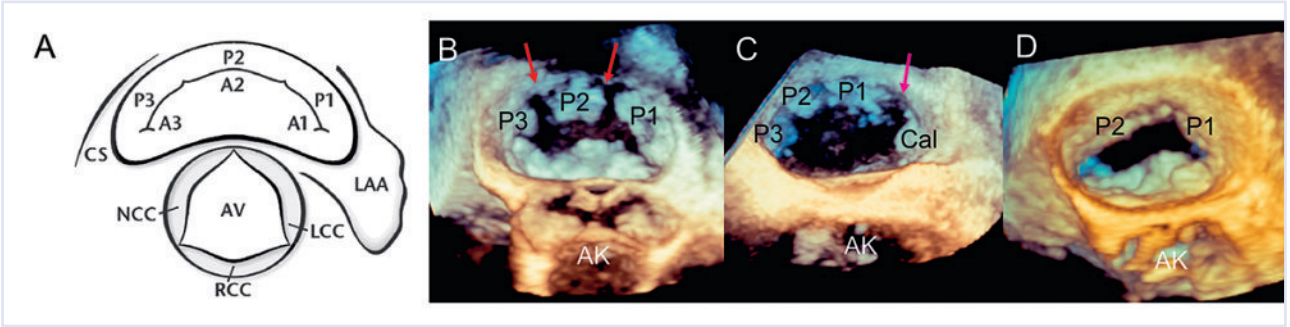

Kommunikation zwischen den behandelnden Kardiologen, Kardioanästhesisten und Kardiochirurgen und damit für eine erfolgreiche Behandlung des Patienten.

3D-TTE

Die Anwendung «xPlane» ermöglicht die exakte und eindeutige anatomische Zuordnung von Strukturen. Ausgehend von der Mitralklappe in der parasternalen Kurzachse kann die zweite 2D-Bildebene systematisch von lateral nach medial durch die Mitralklappe «geschwenkt» werden (Abb. 3). Im Bild der zweiten Ebene sind dabei Analoga zur parasternalen Längsachse zu sehen. Auch ungewöhnliche pathologische Befunde sind mit dieser Methode eindeutig lokalisierbar.

Abbildung 3
Eindeutige Darstellen der verschiedenen Segmente der Mitralklappe mittels «xPlane». Ausgehend von der parasternalen basalen Kurzachsenebene wird die Schnittebene nacheinander durch die verschiedenen Segmentpaare gelegt.

A Schnittebene durch Segmente A1 und P1, mit Darstellen eines Prolaps von Segment P1 (Pfeil rechts). Dieser P1-Prolaps kann ohne xPlane leicht als alleiniger P2-Prolaps missinterpretiert werden.

B Schnittebene durch Segmente A2 und P2, Darstellen eines Prolaps auch von P2 (Pfeil rechts).

C Schnittebene durch Segmente A3 und P3, es zeigt sich eine Koaptation auf Anulushöhe, aber kein Prolaps (rechts).

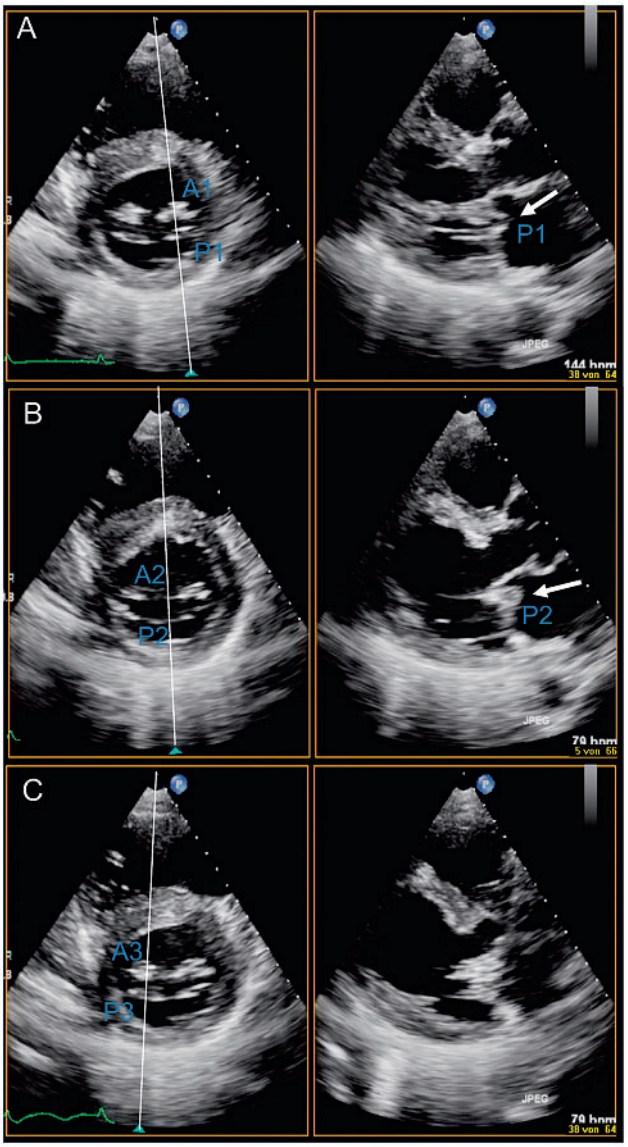

Unter Anwendung von «xPlane» mit Farb-Doppler gelingt die exakte Zuordnung von Insuffizienzjets zu anatomischen Strukturen in zwei Ebenen zeitgleich. Sowohl bei parasternalen wie auch bei apikalen Projektionen kann mit dieser Einstellung (2 senkrecht aufeinander stehende Venae contractae) eine präzise Einschätzung der Vena contracta area erreicht werden, welche gut mit der effektiven Regurgitationsöffnung korreliert [16, 17].

Bei der Beurteilung einer Mitralstenose liegt der Vorteil der 3DE darin, dass die Lokalisation der minimalen Mitralklappen-Öffnung in der parasternalen Längsachse eindeutig bestimmt und mittels «xPlane» in der 2. Ebene (einer korrekt gelegten parasternalen Kurzachse entsprechend) einfach planimetriert werden kann (Abb. 4). Da bei der Mitralstenose der subvalvuläre Apparat von besonderem Interesse ist, eignet sich hier auch die dreidimensionale Darstellung mittels live-3D. Die 3DE-Quantifizierung der Mitralstenose mittels spezieller Software ist vom Ansatz her überzeugend, da sie nicht auf einer Annahme beruht, sondern der Planimetrierung der effektiv kleinsten Mitralklappen-Öffnung entspricht. Dieses Vorgehen ist gegenüber der invasiv gemessenen Mitraklappen-Öffnungsfläche validiert [18–19].

3D-TEE

Aufgrund der Lokalisation des Ösophagus in Relation zum linken Vorhof und der Mitralklappe gelingen mittels 3D-TEE in der Regel gute bis hochqualitative Abbildungen der Mitralklappe. Anhand einer «3D-zoom»- oder «Full-volume»-Aufnahme sollte die Beurteilung des anterioren und posterioren Mitralsegels mitsamt aller Subsegmente initial in der sogenannte «surgeon's view» geschehen (Sichtweise des Herzchirurgen auf die Mitralklappe, Abb. 5A und 6A) [20]. Auch die umliegenden Strukturen können so optimal evaluiert werden: Form und Beschaffenheit des Mitral-anulus, Achse der Mitralklappe in Bezug zur Aortenklappe sowie Lage und Form des linken Vorhofsohres. Anschliessend wird die Mitralklappe standardmässig in drei Schritten um je ca. 90° im Gegenuhrzeigersinn rotiert (Abb. 5B–D). Der Betrachter schaut zuerst von der anterolateralen Kommissur in Richtung interatriales Septum (sogenannte «anterolateral commissural view», Abb. 5B, 6B). Bei der normalen Mitralklappe wird dadurch der Blick auf die gegenüber liegende Kommissur frei. Ein Prolaps der Segmente A1 und P1 sowie der anterolateralen Kommissur wird so besonders augenfällig, da er sich über die Ebene des Anulus erhebt. Die weitere Rotation um 90° im Gegenuhrzeigersinn lässt den Betrachter über die Aortenklappe auf das posteriore Segel blicken (posterior scallop view, Abb. 5C und 6C), und die Rotation um weitere 90° bringt die pos-

Abbildung 4

Beurteilung einer möglichen Mitralstenose. Alle Abbildungen stammen vom selben Patienten.

A «xPlane» Ansicht. Dabei wird die Schnittebene in der parasternalen Längsachse (blaue Linie links) durch die Stelle mit der visuell geringsten Mitralklappen-Öffnung gelegt. Rechts die dazugehörende Schnittebene in der parasternalen Kurzachse. Die planimetrierte Mitralklappen-Öffnungsfläche (MVA) beträgt in diesem Fall 2,60 cm².

B Berechnung der MVA mittels Druckhalbwertszeit (2,68 cm²).

C Mittels zusätzlicher Software ([3DQ] Advanced Quantification Software 7.1, Philips Ultrasounds, WA, USA) kann die MVA auch anhand des «Full-volume»-Datensatzes berechnet werden (MVA = 2,72 cm²).

D Qualitative Darstellung der MVA am Anfang der Diastole mittels 3D-TEE («3D zoom»). Die Mitralklappe ist in diesem Fall nicht stenotisch.

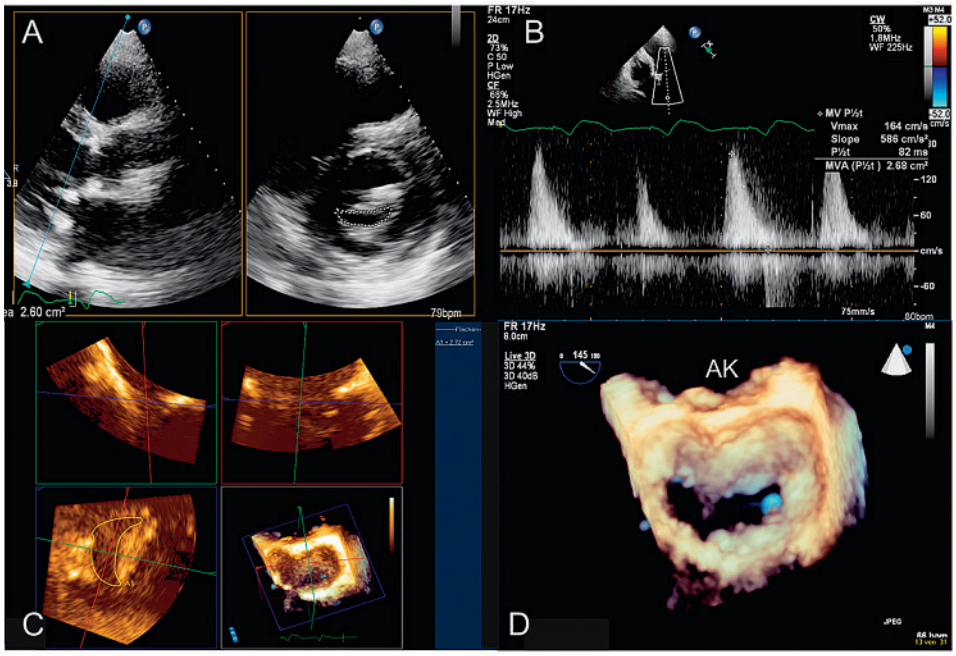

teromediale Kommissur gut zur Darstellung (Abb. 5D, 6D).

Dieses systematische Vorgehen bringt mehrere Vorteile mit sich. Zum einen schult es das Auge für anatomische Feinheiten. Zudem besteht bei der Betrachtung ausschliesslich in surgeon's view die Gefahr, dass aufgrund der fehlenden Tiefeneinschätzung das Ausmass eines prolabierenden Segmentes unterschätzt wird (Abb. 6A) und dass Asymmetrien der Klappen (beispielsweise Prolaps auf der lateralen, Tethering auf der medialen Seite) verpasst werden. Diese Betrachtungsweise ermöglicht innerhalb weniger Minuten eine exakte anatomische Beurteilung der Mitralklappe (ohne zeitaufwendige Nachbearbeitung) und eignet sich damit auch für die intraoperative Anwendung (Herzanästhesie) und für die Diskussion mit den Kollegen der Herzchirurgie.

Dem Einsatz des Farb-Dopplers in der «Full-volume»-Aufnahme kommt besondere Bedeutung zu. Erstens hilft er in der Unterscheidung zwischen drop-out (kein Farbjet durch Lücken im Segel) und echter Lücke/Loch (Farbjet vorhanden, Abb. 6E). Und zweitens lassen sich damit verschiedene Regurgitationsmechanismen darstellen: zentrale Koaptationsstörungen oder clefts führen zu früh-systolischen Jets, während die Regurgitation bei Prolaps in der Regel meso-telosystolisch erfolgt [21]. Theoretisch ermöglicht der dreidimensionale Regurgitationsjet eine korrekte Planimetrierung der Vena contracta area und somit die Bestimmung der effektiven Regurgitationsöffnung. In der Praxis verlangt dies aber eine Nachbearbeitung mittels zusätzlicher Software-Programme. Im Falle eines einzelnen exzentrischen Jets (z. B bei einem isolierten Abriss des Segmentes P2) ist dies machbar und gegenüber dem MRI validiert [22]. Bei mehreren Regurgitationsjets besteht jedoch die Schwierigkeit, dass diese sich frei im dreidimensionalen Raum befinden und nicht zwingend in einer Ebene liegen [21]. Somit müsste für jeden Jet die optimale Ebene bestimmt und die Vena contracta area planimetriert und addiert werden (Abb. 7). Zurzeit gibt es für dieses zeitintensive Vorgehen keine Validierung.

Peri- und postinterventionelle Beurteilung der Mitralklappe

Die Beurteilung der ohnehin komplexen Mitralklappenanatomie ist nach operativer Mitralklappenrekonstruktion zusätzlich erschwert. Analog zu den oben beschriebenen Schritten wird zuerst eine Übersichtsaufnahme («full volume» oder «3D zoom») aufgenommen, um die veränderte Anatomie zu verstehen. In einem zweiten Schritt können mittels Farb-Doppler im «Full-volume»-Modus residuelle Regurgitationen trotz veränderter Klappengeometrie nach Rekonstruktion exakt lokalisiert werden.

Für die perkutane Mitralklappenrekonstruktion (z.B. mittels MitraClip™) ist die 3D-TEE von zentraler Bedeutung [23]. Die initiale anatomische 3D-Darstellung hilft, die Anzahl sowie die Ziellokalisation der zu platzierenden Clips zu bestimmen. Während der Intervention leitet die 3D-TEE das interventionelle Team bei der Punktion des Vorhofseptums sowie bei der Platzierung und beim Absetzen der Clips («xPlane»-Modus). Mittels Farb-Doppler im «Full-volume»-Modus wird die exakte Lokalisation sowie das Ausmass von residuellen Regurgitationsjets ermittelt. Dies wiederum erleichtert die zielgenaue Platzierung weiterer Clips (Abb. 8).

Eine besondere Stellung kommt der 3D-TEE in der Beurteilung von biologischen und mechanischen Mitralklappenprothesen zu [24–25]. Wiederum liegt der Hauptnutzen in der eindeutigen Darstellung der Orientierung von Prothesen in Bezug auf ihre benachbarten Strukturen (Aortenklappe, linksatriales Vorhofsohr und intera-

Abbildung 5
Übersicht über die vier end-systolischen Standardansichten der Mitralklappe. Jedes Bild ist ungefähr 90° im Gegenuhrzeigersinn gedreht gegenüber dem Vorbild.
A «Surgeon's view»: Mitralklappe «en face» mit der Aortenklappe bei 12 Uhr.
B Anterolateral commissural (C_{AL}) view: erreicht durch 90–110° Rotation im Gegenuhrzeigersinn sowie 60–70° Rückwärtskippen der «surgeon's view». Die C_{AL} Ansicht eignet sich gut für die Beurteilung einer Prolaps-Beteiligung der anterolateralen Kommissur sowie von A1 und P1.
C Posterior scallops (PS) view: erreicht durch 70–90° Rotation im Gegenuhrzeigersinn sowie 20–30° Kippen nach medial der C_{AL} Ansicht. Die PS Ansicht zeigt die drei Segmente des posterioren Segels besonders gut.
D Posteromedial commissural (C_{PM}) view: wird erreicht durch 90° Rotation im Gegenuhrzeigersinn sowie leichtes Vorwärtskippen der PS Ansicht. Diese Ansicht eignet sich optimal zur Beurteilung der posteromedialen Kommissure sowie von P3 und A3.
P1, P2, P3, A1, A2 und A3 = Segment 1, 2 und 3 des posterioren bzw. des anterioren Mitralsegels; LCC, RCC und NCC = linkskoronare, rechtskoronare bzw. nicht-koronare Tasche der Aortenklappe; Aortenklappe = AV; LAA = linksatriales Vorhofsohr; TV = Trikuspidalklappe; CS = Koronarsinus. (Aus: Biaggi P, Gruner C, Jedrzkiewicz S, Karski J, Meineri M, Vegas A, et al. Assessment of mitral valve prolapse by three-dimensional transesophageal echocardiography: angled views are key. JACC Cardiovasc Imaging. 2011, in press. Mit freundlicher Genehmigung von JACC cardiovascular imaging, New York, USA, © 2011.)

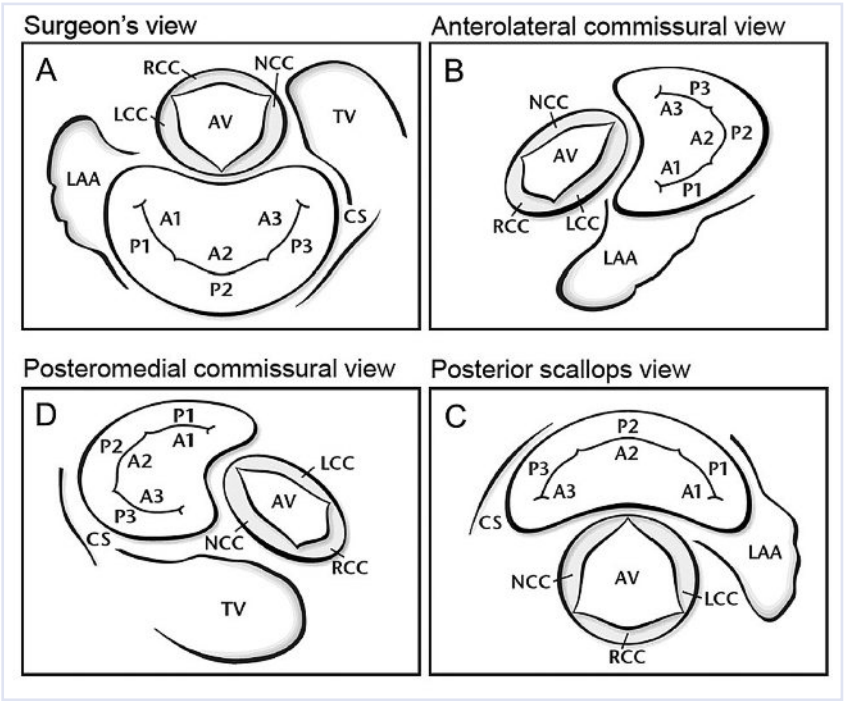

triales Septum) sowie von allfälligen Pathologien (Thromben, Vegetationen, Perforationen, valvulären und paravalvulären Insuffizienzen). Gerade weil die anatomische Darstellung eindeutig ist, gelingen damit auch reproduzierbare und für Verlaufsbeurteilungen nutzbare serielle Untersuchungen. Zur Beschreibung von pathologischen Befunden empfiehlt sich eine einheitliche Nomenklatur (z.B. Uhrzeitsystem in surgeon's view, Abb. 9).

Limitationen

Der breite Einsatz der 3D-TTE wird zurzeit durch die Schallköpfe limitiert. Die meisten 3D-Schallköpfe sind bisher deutlich grösser und damit weniger handlich als 2D-Schallköpfe. Zudem ist das 2D-Bild der 3D-TTE-Schallköpfe dem 2D-Bild der 2D-TTE-Schallköpfe bezüglich räumlicher Auflösung unterlegen. Auch bieten die meisten 3D-TTE-Sonden bisher keine Doppler- und M-Mode-Funktionen an. Somit muss während einer Untersuchung der Schallkopf mehrmals gewechselt werden, was den Zeitaufwand pro Untersuchung erhöht. Die nächste Generation von 3D-TTE-Schallköpfen wird diese Limitationen beseitigen.

Eine wichtige Limitation im Alltag ist die zeitliche Auflösung. Im «3D-zoom»-Modus liegt die Bildrate bei der Beurteilung der Mitralklappe oft sehr tief (um 10–15 Hz). Je dilatierter der Anulus, desto grösser muss der pro Zeiteinheit gescannte Sektor gewählt werden. Sinkt dadurch die Bildrate unter 8 Hz ab, so können wesentliche Bewegungen der Mitralklappe verpasst werden (z.B. abgerissene Sehnenfäden). Zudem fehlt im «3D-zoom»-Modus bisher die Möglichkeit des Farb-Dopplers. Die neuste Generation von 3DE-Schallköpfen ermöglicht diese Funktion jedoch auch im «Live»-Modus und schliesst so eine im Alltag wichtige Lücke.

Die zeitliche Auflösung ist in der «Full-volume»-Modalität deutlich besser. Da hier der ausgewählte Sektor auf Subsektoren unterteilt und während 4–7 Herzzyklen aufgenommen wird, ist der pro Zeiteinheit untersuchte Subsektor kleiner und die Bildrate entsprechend höher (Bildraten von 20–40 Hz sind die Regel). Das «full volume» wird allerdings durch den «Stitching-Artefakt» beeinträchtigt. Kommt es während der Aufnahme zu einer Translation des Herzens infolge Atmung oder besteht ein unregelmässiger Herzrhythmus, dann werden die 4–7 Subsektoren nicht perfekt aneinandergereiht («stitched»), und im Bild entstehen schlitzartige Lücken («Stitching-Artefakte»). Diese begrenzen den Einsatz des «Full-volume»-Modus bei Vorhofflimmern oder bei Patienten, welche den Atem nicht für mehrere Sekunden anhalten können. Neuere 3D-Software ermöglicht die Aufnahme eines «Full-volume»-Datensatzes in einem Herzschlag und eliminiert damit den Stitching-Artefakt (allerdings auf Kosten einer verminderten zeitlichen Auflösung).

Wie bei der 2DE spielt auch bei der 3DE die richtige Verstärker-Einstellung («Gain») eine zentrale Rolle. Wird zu viel «Gain» eingestellt, so wird das Bild verdunkelt

Abbildung 6
Isolierter Ausriss des P2-Segmentes.
A «Surgeon's view»: zwei abgerissene Sehnenfäden sind ersichtlich (rote Pfeile), aber das Ausmass (Höhe) des Prolaps kann nicht abgeschätzt werden.
B–D schliessen eine Beteiligung weiterer Segmente aus. C_{AL} view (B): ein zusätzlicher «Einriss» (Pfeilspitze) in die Subkommissur zwischen P1 und P2 wird eingesehen. «PS view» (C) und «C_{PM} view» (D): Doppelpfeile zeigen die endsystolische Höhe des P2-Ausrisses an, einfache Pfeile weisen auf die abgerissenen Sehnenfäden.
E C_{AL} view mit Farb-Doppler: der Einriss (Pfeilspitze) führt zu einer lateralen Abweichung des Regurgitationsjets (Sterne).
F Rekonstruierte Mitralklappe (Mitral Valve Quantification Software [MVQ], Advanced Quantification Software 7.1, Philips Ultrasounds, WA, USA). Dabei werden die Details der Ansicht (B) und (E) nicht erkannt, obschon die Rekonstruktion ansonsten präzise ist.
LAA = linksatriales Vorhofsohr; AV = Aortenklappe; P1, P2 bzw. P3 = Segment P1, P2 bzw. P3 des posterioren Mitralsegels. (Aus: Biaggi P, Gruner C, Jedrzkiewicz S, Karski J, Meineri M, Vegas A, et al. Assessment of mitral valve prolapse by three-dimensional transesophageal echocardiography: angled views are key. JACC Cardiovasc Imaging. 2011, in press. Mit freundlicher Genehmigung von JACC cardiovascular imaging, New York, USA, © 2011.)

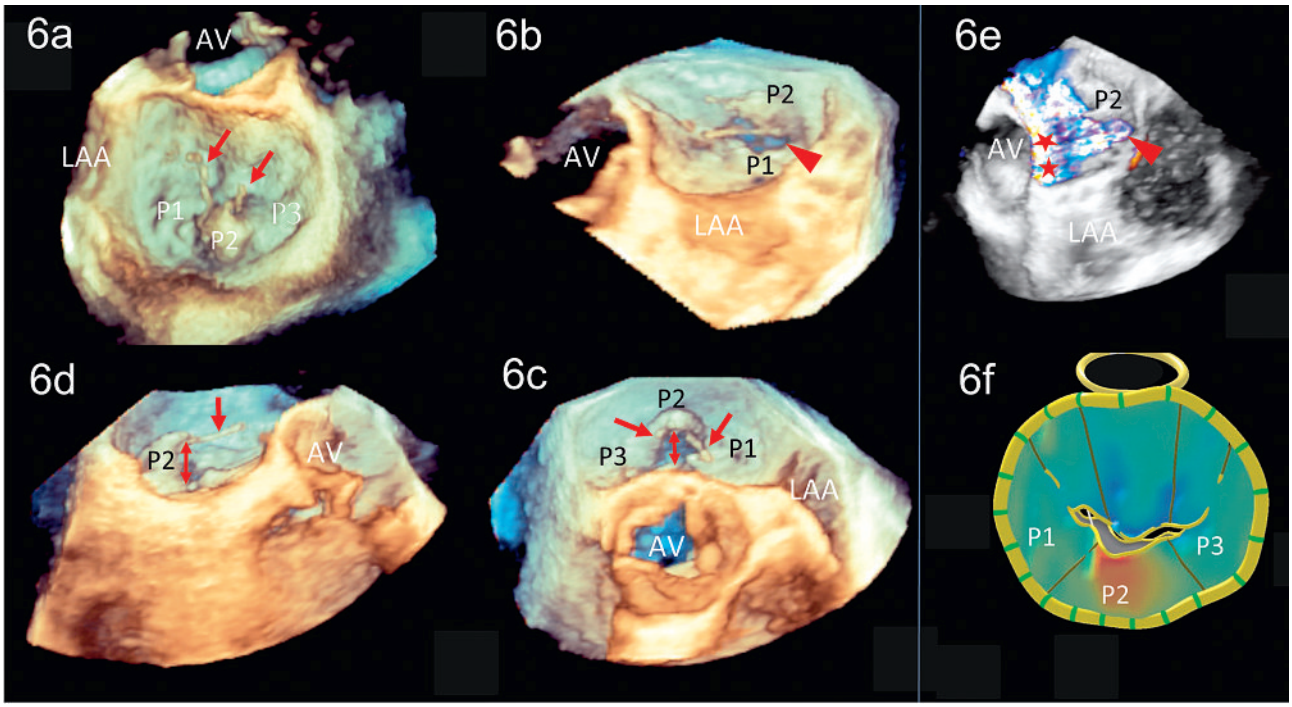

Abbildung 7
Bestimmen der Vena contracta area (VCA) mittels 3D-Datensatz (hier 3D-TEE). Die grüne (a) und rote Ebene (b) stehen senkrecht zueinander und werden so in den 3D-Datensatz gelegt, dass sie die maximale Regurgitation zeigen. In beiden Abbildungen wird die blaue Ebene nun auf Höhe der Venae contractae gelegt (blaue Linien, venae contractae in diesem Fall 0,21 cm, 0,22 cm bzw. 0,29 cm). In (c) können nun die beiden VCAs gemessen werden (0,08 cm^2 bzw. 0,12 cm^2). (d) zeigt zur Orientierung die 3D-Regurgitation.

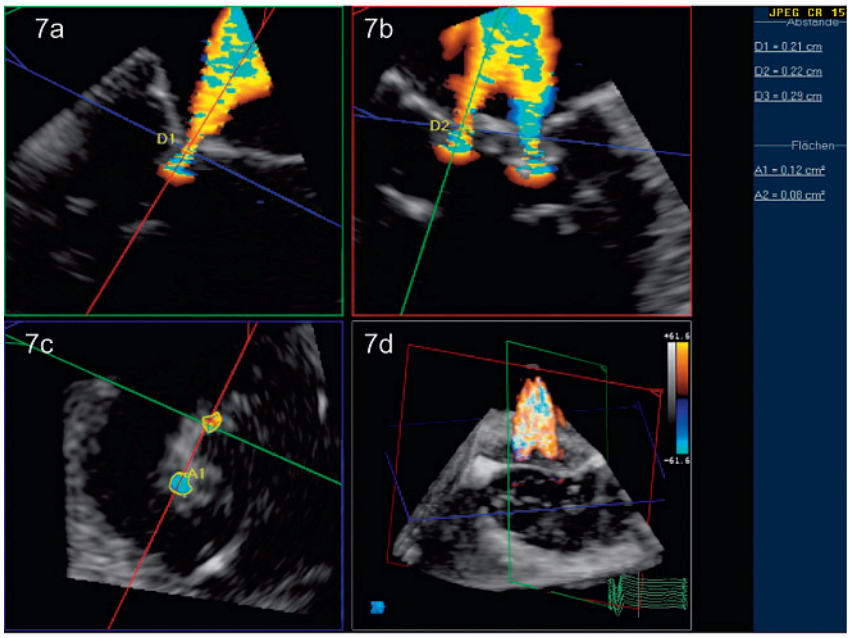

Abbildung 8
Einsatz von 3D-TEE während einer perkutanen Mitralklappenrekonstruktion mittels MitraClip™. Alle Abbildungen sind in der «posterior scallop view» dargestellt.
A, B Ohne Farb-Doppler (A) und mit Farb-Doppler (B): initiale Anatomie mit zwei grossen Regurgitationsöffnungen in den Subkommissuren P1/P2 bzw. P2/P3 infolge Tethering des posterioren Segels (Pfeilspitzen in [A]).
C, D Platzieren des ersten MitraClip™ (roter Stern) nahe der P2/3-Subkommissur führt hier zu einer deutlichen Reduktion der Regurgitation (D).
E, F Nach Absetzen des zweiten MitraClip™ in der P1/2-Subkommissur (blauer Stern in [E]) nur noch minimale residuelle Insuffizienz (F).
AK = Aortenklappe; LVO = linkes Vorhofsohr; P1, P2 bzw. P3 = Segment P1, P2 bzw. P3 des posterioren Mitralsegels; A2 = Segment A2 des anterioren Mitralklappensegels.

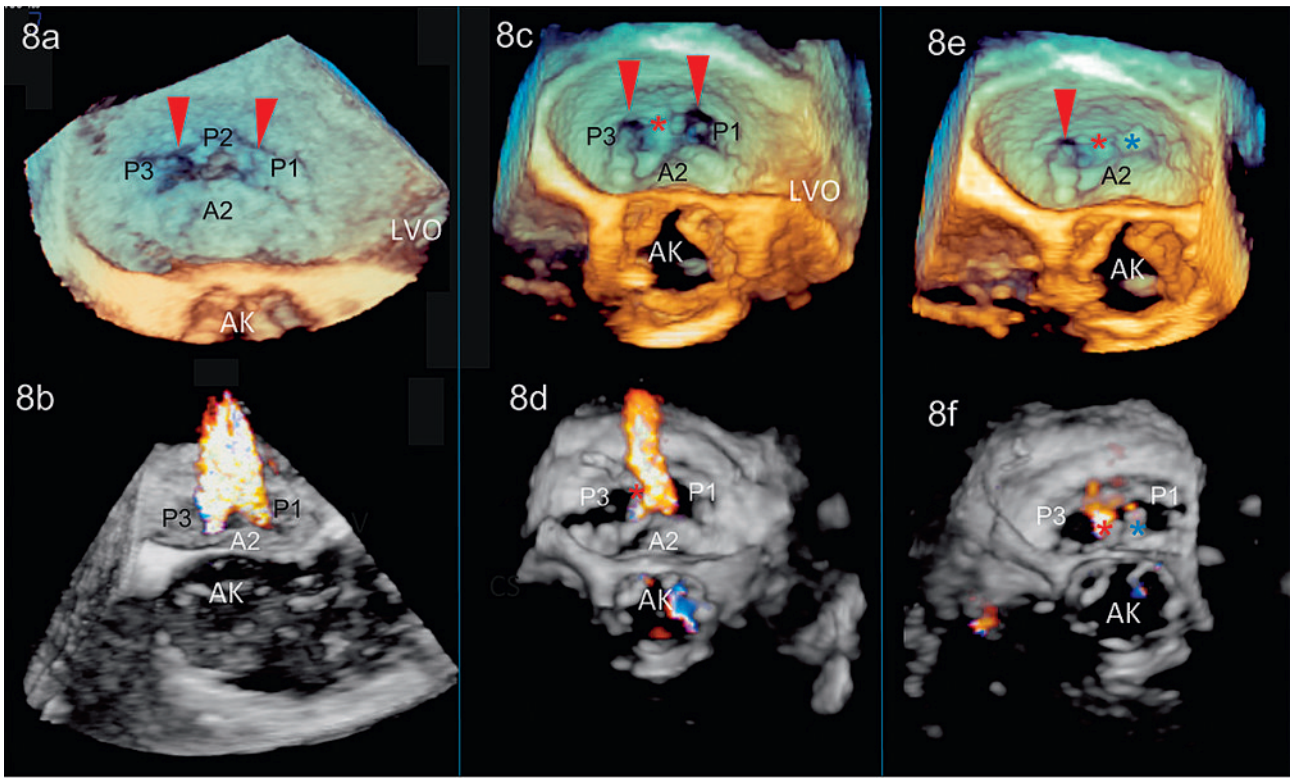

Abbildung 9
Intraoperative 3D-TEE («Full-volume»-Modus) nach Mitralklappenrekonstruktion mit Mitralklappenring.
A Zeigt die Lage des Mitralklappenringes (MKR) im Verhältnis zur Aortenklappe (bei 12 Uhr). Das paravalvuläre Leck (blaue Pfeilspitzen) erstreckt sich von 1 Uhr (schwarzer Stern) bis 3 Uhr (grüner Stern).
B, C Detailansicht zeigt die Gegend des paravalvulären Lecks ohne (B) und mit (C) Farb-Doppler.
D Zeigt den intraoperativen Befund mit gleicher Bildorientierung wie in (A).
AK = Aortenklappe.

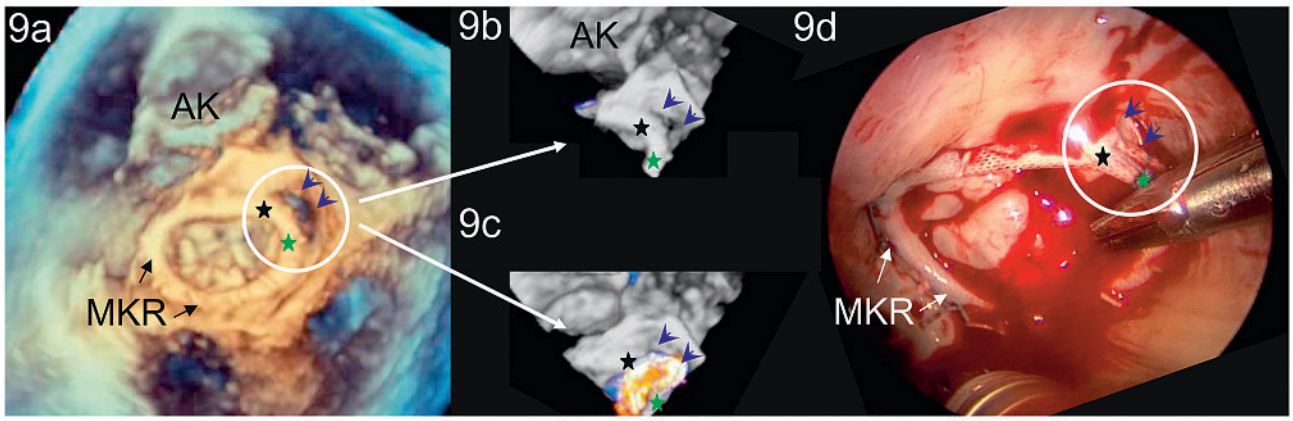

und die Dicke der Mitralsegel überschätzt. Wird der «Gain» zu stark reduziert, so entstehen in den Mitralsegeln Lücken («Drop-out»-Artefakte), welche als Clefts oder Perforationen fehlinterpretiert werden können.

Die dreidimensionalen Datensätze können durch verschiedene Software-Programme für quantitative Ausmessungen nachbearbeitet werden. Diese sind mehr oder weniger zeitaufwendig und müssen in der Regel nach der Untersuchung durchgeführt werden.

Insgesamt ist die 3DE wegen den technischen Finessen zeitintensiv und geht mit einer erheblichen Lernkurve einher. Das Auge muss zuerst für das Erkennen der anatomischen Strukturen sowie der beschriebenen Artefakte geschult werden. Zudem sind diese neuen Technologien bisher nicht gerade billig: je nach Soft- und Hardware muss mit mehreren Tausend bis mehreren Zehntausend Franken Investitionskosten gerechnet werden.

Schlussfolgerung

Die 3D-Echokardiographie wird in Ergänzung zur konventionellen 2D-Echokardiographie eingesetzt. Der grösste Vorteil der 3DE in der Beurteilung der Mitralklappe besteht darin, dass sie die tatsächliche 3D-Anatomie zeigt anstatt auf schematisch motivierten Annahmen abstützt. Durch ihren Einsatz im prä-, peri- und postinterventionellen Bereich ermöglicht die 3D-TEE zudem «Live»-Diagnostik im Operations-/Interventionssaal und stellt eine wichtige Basis für eine auf den individuellen Fall abgestützte interdisziplinäre Diskussion von Therapieoptionen dar. Die Vorteile der 3DE werden limitiert durch vergleichsweise tiefe Bildraten, eine erhebliche Lernkurve sowie zeitlichen und finanziellen Mehraufwand. Die neuste Generation von transthorakalen Schallköpfen («All-in-one»-Schallkopf) wird den Einsatz von 3DE im Alltag vereinfachen.

Literatur

1 Freed LA, Benjamin EJ, Levy D, Larson MG, Evans JC, Fuller DL, et al. Mitral valve prolapse in the general population: the benign nature of echocardiographic features in the Framingham Heart Study. J Am Coll Cardiol. 2002;40(7):1298–304.

2 Bonow RO, Carabello BA, Chatterjee K, de Leon AC Jr, Faxon DP, Freed MD, et al. 2008 focused update incorporated into the ACC/AHA 2006 guidelines for the management of patients with valvular heart disease: a report of the American College of Cardiology/American Heart Association Task Force on Practice Guidelines (Writing Committee to revise the 1998 guidelines for the management of patients with valvular heart disease). Endorsed by the Society of Cardiovascular Anesthesiologists, Society for Cardiovascular Angiography and Interventions, and Society of Thoracic Surgeons. J Am Coll Cardiol. 2008;52(13):e1–142.

3 David TE, Ivanov J, Armstrong S, Christie D, Rakowski H. A comparison of outcomes of mitral valve repair for degenerative disease with posterior, anterior, and bileaflet prolapse. J Thorac Cardiovasc Surg. 2005;130(5):1242–9.

4 Rusted IE, Scheifley CH, Edwards JE. Studies of the mitral valve. I. Anatomic features of the normal mitral valve and associated structures. Circulation. 1952;6(6):825–31.

5 Grewal J, Mankad S, Freeman WK, Click RL, Suri RM, Abel MD, et al. Real-time three-dimensional transesophageal echocardiography in the intraoperative assessment of mitral valve disease. J Am Soc Echocardiogr. 2009;22(1):34–41.

6 Garcia-Orta R, Moreno E, Vidal M, Ruiz-Lopez F, Oyonarte JM, Lara J, et al. Three-dimensional versus two-dimensional transesophageal echocardiography in mitral valve repair. J Am Soc Echocardiogr. 2007;20(1):4–12.

7 Pepi M, Tamborini G, Maltagliati A, Galli CA, Sisillo E, Salvi L, et al. Head-to-head comparison of two- and three-dimensional transthoracic and transesophageal echocardiography in the localization of mitral valve prolapse. J Am Coll Cardiol. 2006;48(12):2524–30.

8 Mahmood F, Subramaniam B, Gorman JH, 3rd, Levine RM, Gorman RC, Maslow A, et al. Three-dimensional echocardiographic assessment of changes in mitral valve geometry after valve repair. Ann Thorac Surg. 2009;88(6):1838–44.

9 Sugeng L, Weinert L, Lang RM. Real-time 3-dimensional color Doppler flow of mitral and tricuspid regurgitation: feasibility and initial quantitative comparison with 2-dimensional methods. J Am Soc Echocardiogr. 2007;20(9):1050–7.

10 Veronesi F, Corsi C, Sugeng L, Caiani EG, Weinert L, Mor-Avi V, et al. Quantification of mitral apparatus dynamics in functional and ischemic mitral regurgitation using real-time 3-dimensional echocardiography. J Am Soc Echocardiogr. 2008;21(4):347–54.

11 Salcedo EE, Quaife RA, Seres T, Carroll JD. A framework for systematic characterization of the mitral valve by real-time three-dimensional transesophageal echocardiography. J Am Soc Echocardiogr. 2009;22(10):1087–99.

12 Vegas A, Meineri M. Core review: three-dimensional transesophageal echocardiography is a major advance for intraoperative clinical management of patients undergoing cardiac surgery: a core review. Anesth Analg. 2010;110(6):1548–73.

13 Carpentier AF, Lessana A, Relland JY, Belli E, Mihaileanu S, Berrebi AJ, et al. The "physio-ring": an advanced concept in mitral valve annuloplasty. Ann Thorac Surg. 1995;60(5):1177–85; discussion 85–6.

14 Quill JL, Hill AJ, Laske TG, Alfieri O, Iaizzo PA. Mitral leaflet anatomy revisited. J Thorac Cardiovasc Surg. 2009;137(5):1077–81.

15 Harken DE, Ellis LB, Dexter L, Farrand RE, Dickson JF. The responsibility of the physician in the selection of patients with mitral stenosis for surgical treatment. Circulation. 1952;5(3):349–62.

16 Kahlert P, Plicht B, Schenk IM, Janosi RA, Erbel R, Buck T. Direct assessment of size and shape of noncircular vena contracta area in functional versus organic mitral regurgitation using real-time three-dimensional echocardiography. J Am Soc Echocardiogr. 2008;21(8):912–21.

17 Little SH, Pirat B, Kumar R, Igo SR, McCulloch M, Hartley CJ, et al. Three-dimensional color Doppler echocardiography for direct measurement of vena contracta area in mitral regurgitation: in vitro validation and clinical experience. JACC Cardiovasc Imaging. 2008;1(6):695–704.

18 Zamorano J, Cordeiro P, Sugeng L, Perez de Isla L, Weinert L, Macaya C, et al. Real-time three-dimensional echocardiography for rheumatic mitral valve stenosis evaluation: an accurate and novel approach. J Am Coll Cardiol. 2004;43(11):2091–6.

19 Zamorano J, de Agustin JA. Three-dimensional echocardiography for assessment of mitral valve stenosis. Curr Opin Cardiol. 2009;24(5):415–9.

20 Biaggi P, Gruner C, Jedrzkiewicz S, Karski J, Meineri M, Vegas A, et al. Assessment of Mitral Valve Prolapse by Three-Dimensional Transesophageal Echocardiography: Angled Views are Key. JACC Cardiovasc Imaging. 2011, in press.

21 Biaggi P, Greutmann M, Crean A. Utility of Three-Dimensional Transesophageal Echocardiography: Anatomy, Mechanism, and Severity of Regurgitation in a Patient with an Isolated Cleft Posterior Mitral Valve. J Am Soc Echocardiogr. 2010;23(10):1114.e1-4

22 Shanks M, Siebelink HM, Delgado V, van de Veire NR, Ng AC, Sieders A, et al. Quantitative Assessment of Mitral Regurgitation: Comparison Between Three-dimensional Transesophageal Echocardiography and Magnetic Resonance Imaging. Circ Cardiovasc Imaging. 2010; published online Sep 1.

23 Swaans MJ, Van den Branden BJ, Van der Heyden JA, Post MC, Rensing BJ, Eefting FD, et al. Three-dimensional transoesophageal echocardiography in a patient undergoing percutaneous mitral valve repair using the edge-to-edge clip technique. Eur J Echocardiogr. 2009;10(8):982–3.

24 Kronzon I, Sugeng L, Perk G, Hirsh D, Weinert L, Garcia Fernandez MA, et al. Real-time 3-dimensional transesophageal echocardiography in the evaluation of post-operative mitral annuloplasty ring and prosthetic valve dehiscence. J Am Coll Cardiol. 2009;53(17):1543–7.

25 Sugeng L, Shernan SK, Weinert L, Shook D, Raman J, Jeevanandam V, et al. Real-time three-dimensional transesophageal echocardiography in valve disease: comparison with surgical findings and evaluation of prosthetic valves. J Am Soc Echocardiogr. 2008;21(12):1347–54.